

معاونت درمان

رویکرد تشخیصی

ندول های ریوی

پاییز ۱۴۰۲

## تدوین و تنظیم اولیه:

دکتر راضیه روزپیکر

دکتر لیلا مودب شعار

دکتر نسرین بیات

خانم مه‌ری احمدی

## با همکاری (به ترتیب حروف الفبا):

دکتر مهرناز اسدی

دکتر سعید روزپیکر

دکتر زینب صیامی

دکتر شبنم طهرانی

دکتر عاطفه عابدینی

دکتر احمد عامری

دکتر عزیزالله عباسی

دکتر شهریار کلاهی

دکتر اردا کیانی

دکتر سیاوش کورانی فر

دکتر محمدرضا مسجدی

دکتر سید اسدالله موسوی

دکتر کامبیز نوین

جناب آقای دکتر قانعی دبیر‌بورد رشته فوق تخصصی بیماری‌های ریه

جناب آقای دکتر صانعی رئیس انجمن علمی رادیولوژی ایران

جناب آقای دکتر قناعتی دبیر‌بورد رشته تخصصی رادیولوژی

جناب آقای دکتر داوری رئیس انجمن جراحان توراکس ایران

**با همکاری:**

**مرکز مدیریت پیوند و درمان بیماری‌ها معاونت درمان**

**مشاور: دکتر ساناز بخشنده رییس گروه تدوین استاندارد و راهنمای بالینی معاونت درمان**

**تحت نظارت فنی:**

**گروه استانداردسازی و تدوین راهنماهای سلامت**

**دفتر ارزیابی فن آوری، استاندارد سازی و تعرفه سلامت**

## مقدمه:

ندول ریوی یک دانسیته مجزا با اندازه کمتر از ۳ سانتی متر است، که بطور کامل توسط پارانشیم ریه احاطه شده باشد در تصویربرداری کشف می‌گردد. ندولهای ریوی اغلب به طور تصادفی و به دلیل افزایش استفاده از CT scan بالاخص در سالهای اخیر و به دنبال افزایش تصویربرداری متعاقب پاندمی کووید، گزارش می‌شوند. اکثر ندولها بدخیم نیستند. با این حال، اغلب آنها یک معضل تشخیصی برای پزشکان و همچنین عامل نگرانی برای بیماران می‌باشد. در الگوریتم تشخیصی پیش رو در نظر داریم برخوردی یکپارچه و علمی با دسته‌ای از ندولهای ریوی که غالباً به طور شایع وجود دارند، داشته باشیم تا علیرغم ارتقای تشخیصی و فرایندی برخورد با ندولهای ریه، استفاده از تصویربرداری های مختلف از جمله CT scan و پت اسکن را هدفمند نماییم. در فلوجارت پیش رو به بررسی ندول منفرد اعم از ندول سالیید و ساب سالیید و ندول های متعدد خواهیم پرداخت.

## شرایط ورود به الگوریتم:

الگوریتم پیش رو برای ندولهای ریوی است که به صورت اتفاقی رویت شده‌اند و شامل ندول های ریوی در افراد زیر نمی باشد و الگوریتم این افراد متعاقباً ارائه می شود.

اندیکاسیون ورکاپ با CT scan ریه به دلیل سرطان

اندیکاسیون CT scan ریه جهت غربالگری و تشخیص زودهنگام سرطان ریه

بیماران با سابقه کنسر زمینه ای شناخته شده که در خطر متاستاز هستند - بیماران با نقص سیستم ایمنی که در خطر عفونت ها هستند- بیماران با سن کمتر از ۳۵ سال که احتمال کنسر ریه در آنها پایین است.

برای ادامه مسیر بر اساس الگوریتم پیش رو فرد بایستی حداقل سن ۳۵ سال داشته و بدون علامت باشد (بدون علامت یعنی فرد در طی ۲ ماه گذشته علایمی از عفونتهای ریوی - وایرال باکتریال یا قارچی - نداشته باشد) و فرد سابقه سرطان نداشته باشد (سرطان درمان شده یا سرطان در حال درمان).  
نکته: الگوریتم شامل افراد با نقص ایمنی نمی باشد.

## تعریف CT scan:

CT scan اسپیرال ریه بدون کنتراست با کات هایی با فاصله یک میلی متر همراه با کات های کرونال و ساجیتال می باشد.

تصاویر ریکانستراکشن باید با استفاده از دو فاکتور edge enhancement و soft tissue filters انجام شود تا بتوان اندازه و ماهیت ندول ها را بطور دقیق اندازه گیری کرد.  
CT scan ها باید به صورت اسپیرال و با مقاطع به ضخامت یک میلی متر در دم عمیق تهیه شود و در CT scan های پیگیری ترجیحاً با دوز پایین اشعه انجام شود.

نکته: اگر ندول ریه در تصویربرداری و مودالیتیه ایی غیر از CT scan ریه رویت شده باشد، بایستی از فرد CT scan ریه با مشخصات ذکر شده انجام شود

## شرایط CT scan:

CT scan ها بایستی در دم عمیق گرفته شوند و نیازی به تزریق کانتراست نمی باشد.

ارزیابی ندول ها باید در هر سه مقطع آگزیکال، کورونال و ساجیتال انجام شود. اندازه گیری ندول ها باید در نمای پارانشیم و در مقطعی انجام شود که ندول بیشترین قطر را دارد. در این مقطع میانگین بیشترین و کمترین قطر ندول به عنوان اندازه ندول اعلام شود. اندازه به دست آمده باید به صورت گرد شده به نزدیکترین عدد رند گزارش شود، اندازه ندول به صورت اعشاری اعلام نشود.

### توجه به نکات زیر در اندازه گیری اهمیت ویژه ای دارند:

- ندول های زیر ۳ میلی متر احتیاج به اندازه گیری ندارند.
- ندول های کمتر از ۱۰ میلی متر باید در بیشترین طول long axis و طول عمود بر آن در نمای short axis در صفحه مشابه (آگزیکال، ساجیتال یا کورونال) اندازه گیری شوند.
- اندازه ندول نهایی میانگین این دو اندازه گیری خواهد بود و باید به نزدیکترین عدد گرد شود.
- در ندول های بالاتر از ۱۰ میلی متر هر دو اندازه گیری ندول باید گزارش گردد.
- در ندول های پارت سالیید، باید سایز هر دو قسمت شیشه مات و سالیید ندول گزارش گردد و اگر قسمت سالیید متعدد باشد باید متعدد بودن گزارش شود و بزرگترین قسمت سالیید اندازه گیری شود.
- ندول های پارت سالیید در نمای مدیاستن هم چک می شوند و قسمتی که در نمای مدیاستن قابل رویت می باشد جزو سالیید در نظر گرفته می شود.
- در ندول های اسپیکوله فقط قسمت سالیید اندازه گیری می شود و قسمت استپاله اندازه گیری نمی شود.
- در ندول های متعدد مشکوک ترین ندول اندازه گیری خواهد شد.
- از نمای مدیاستن می توان برای بررسی کلسیفیکاسیون و یا بررسی تغییر دانسیته در گذر زمان استفاده کرد.
- \*اندازه گیری دانسیته برای بررسی وجود کلسیم و چربی در ندول ریوی استفاده می شود و باید از ROI به جای اندازه گیری نقطه ای استفاده شود.
- برای مقایسه دقیق تر مشخصات CT scan در مراحل پیگیری باید مشابه CT scan اولیه باشد.

### تعاریف مربوط به مشخصات ندول ریوی:

در صورت وجود ندول های متعدد، اپروچ باید بر اساس مشکوک ترین آنها بر اساس مشخصات ظاهری پیگیری شود و ندول غالب لزوماً بزرگترین ضایعه نیست.

### اندازه ندول:

اندازه ندول به عنوان میانگین قطر بلند و کوتاه در مقطع آگزیکال تعریف می شود.

## رشد ندول:

رشد ندول سالیید به معنی افزایش سایز ندول بیشتر یا مساوی ۲ میلی متر است.

رشد ندول پارت سالیید یا گراند گلاس به صورت افزایش بیشتر یا مساوی ۲ میلی متر در اندازه کلی، افزایش تضعیف (افزایش دانسیته) به شرطی که به علت کلسیفیکاسیون نباشد یا بزرگ شدن قسمت سالیید تعریف می شود.

## مشخصات ندول خوش خیم ریوی:

- ندول دارای چربی (-۴۰ تا -۱۲۰ واحد هانسفیلد)
- ندول اطراف فیشر
- کلسیفیکاسیون مشخص (مرکزی، منتشر، لایه ای و کلسیفیکاسیون پاپ کورن)

نکته: ندولهای اطراف فیشر ریه (perifissural nodules) معمولاً به عنوان ندولهای همگن با حاشیه صاف در تماس یا نزدیک به یک فیشر ریوی دیده می شوند که اغلب چسبندگی سپتال به سطح پلور را نشان می دهند. ندول مجاور فیشر به شرطی که این ندول حاشیه نامنظم و اسپیکوله نداشته باشد و باعث جابجایی فیشر مجاور آن نشده باشد خوش خیم هستند. ندولهای اطراف فیشر حتی اگر بیش از ۶ میلی متر باشند در صورتی که دارای مشخصات ظاهری مانند شکل مثلثی، بیضی یا دمبلی در صفحه اگزیمال، و مورفولوژی صاف یا عدسی شکل در سطوح ساژیتال و کرونال باشند، نیازی به پیگیری ندارند.

ندول ها بر اساس نمای ظاهری و عدد هانسفیلد در CT scan به سه دسته تقسیم می شوند

- ندول سالیید
- ندول با نمای صرفاً گراند گلاس (شیشه مات)
- ندول پارت سالیید: ندولی که دارای هر دو جز سالیید و گراند گلاس می باشد.

نکته: دسته ندول های ساب سالیید شامل ندول های پارت سالیید و گراند گلاس می باشد.

## سی تی اسکن سالیانه:

برای ندول سالیید تا زمانی CT scan سالیانه انجام می شود که فاصله اولین CT scan انجام شده از ریه تا آخرین سی تی اسکن دو سال باشد. در صورتیکه در بازه زمانی دو سال، ندول تغییر سایز نداشته باشد نیازی به ادامه پیگیری ندارد. برای ندول پارت سالیید یا گراند گلاس تا زمانی CT scan سالیانه انجام می شود که فاصله اولین CT scan انجام شده از ریه تا آخرین سی تی اسکن پنج سال باشد. در صورتیکه در بازه زمانی پنج سال، ندول تغییر سایز نداشته باشد نیازی به ادامه پیگیری ندارد.

## محاسبه ریسک بدخیمی در ندول ریوی:

خطر بدخیمی ندول ریوی منفرد در بزرگسالان بر اساس معادله پیش بینی سرطان براک تعیین و به سه دسته تقسیم می گردد:

✓ احتمال کم: کمتر از ۵ درصد

- ✓ احتمال متوسط: بین ۵ تا ۶۵ درصد
- ✓ احتمال زیاد: بیش از ۶۵ درصد
- ✓ در خصوص الگوریتم های تشخیصی نکات زیر اهمیت دارند:
- ✓ بطور کلی الگوریتم های مذکور بر اساس مقالات و گایدلاین های اخیر تهیه شده اند و از نظر علمی صحیح می باشند و تغییرات زیر پیشنهاد می گردد + الگوریتم ها به شکل این فلش ها به نظر گیج کننده است. اگر به شکل جدول مشابه مقاله انجمن فلیشنر مطالب بیان شود به نظر قابل استفاده تر خواهد بود.
- ✓ در الگوریتم ندول سالیید در ردیف سوم تغییر اندازه ندول نسبت به CT scan ۶ هفته قبل باید نوشته شود کاهش اندازه ندول نسبت به CT scan قبل.
- ✓ در الگوریتم برخورد با ندول ساب سالیید با اندازه بیش از ۶ میلی متر انتخابی نیست و باید به دو دسته با جزء سالیید ۶ تا ۸ میلی متر و با جزء سالیید بیش از ۸ میلی متر تقسیم شوند و بر این اساس مسیر بعدی تعیین شود.
- ✓ در الگوریتم شیشه مات در ردیف سوم تغییر اندازه ندول نسبت به CT scan ۶ هفته قبل باید نوشته شود کاهش اندازه ندول نسبت به CT scan قبل

**Input:**

Age  years ▼

Sex  Female (0.6011)  
 Male (0)

Family history of lung cancer  (0.2961)

Emphysema  (0.2953)

Nodule size  mm ▼

Nodule type  Nonsolid or ground-glass (-0.1276)  
 Partially solid (0.377)  
 Solid (0)

Nodule in upper lung  (0.6581)

Nodule count  # ▼

Spiculation  (0.7729)

**Results:**

Log odds

Cancer probability  % ▼

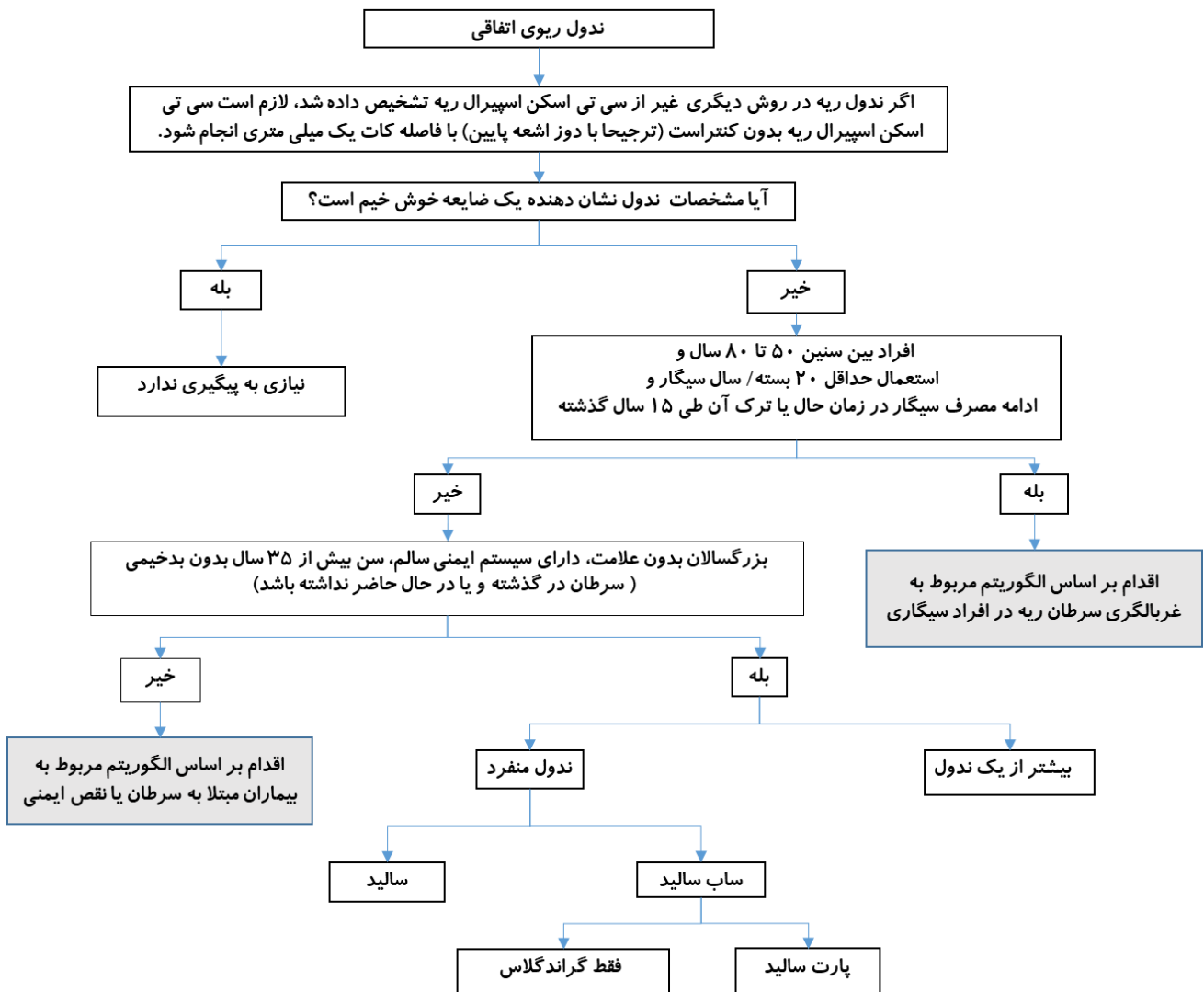
Decimal precision  ▼

## تعریف بیوپسی:

به انواع بیوپسی از جمله نمونه برداری تحت گاید CT scan یا به روش جراحی یا بیوپسی از طریق برونکوسکوپ یا انجام برونکوسکوپ با تکنیک سونوگرافی (EBUS-TBNA Bx) گفته می شود.

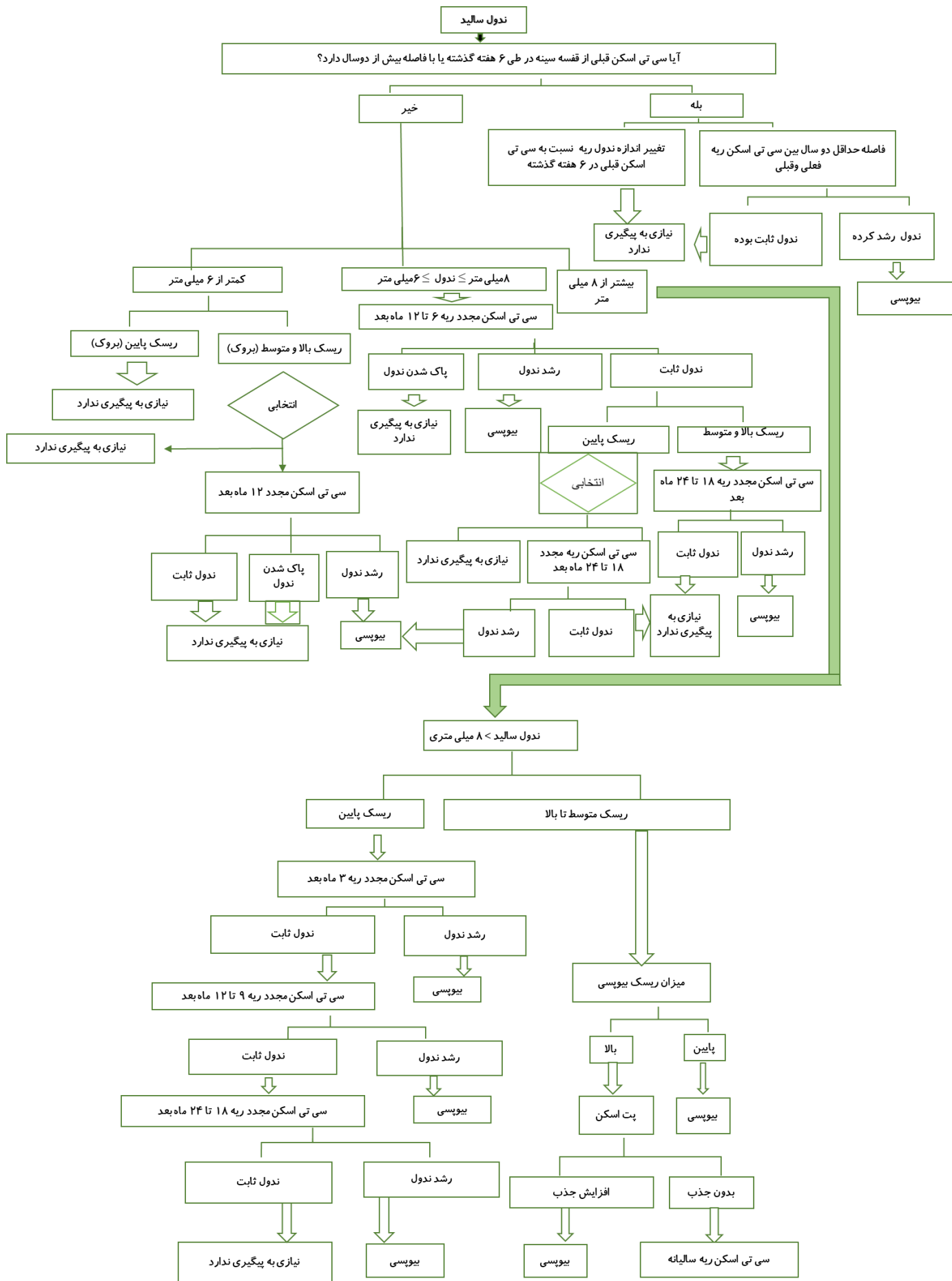
## ملاحظات:

✓ در صورتی که در طی پروسه فالوآپ ندول جدیدی پیدا شود ادامه روند آپروچ بر اساس آپروچ "ندول متعدد" ادامه می یابد به شرط اینکه ندول جدید ایجاد شده ویژگی های ندول خوش خیم و فاقد اندیکاسیون بررسی را نداشته باشد. در صورتی که پاتولوژی ندول پس از بیوپسی غیر تشخیصی باشد، بیمار مجدداً به یکی از روشهای ذکر شده بیوپسی و در صورت صلاح دید پزشک درمانگر روشهای کمک تشخیصی مثل پت سی تی انجام می شود.



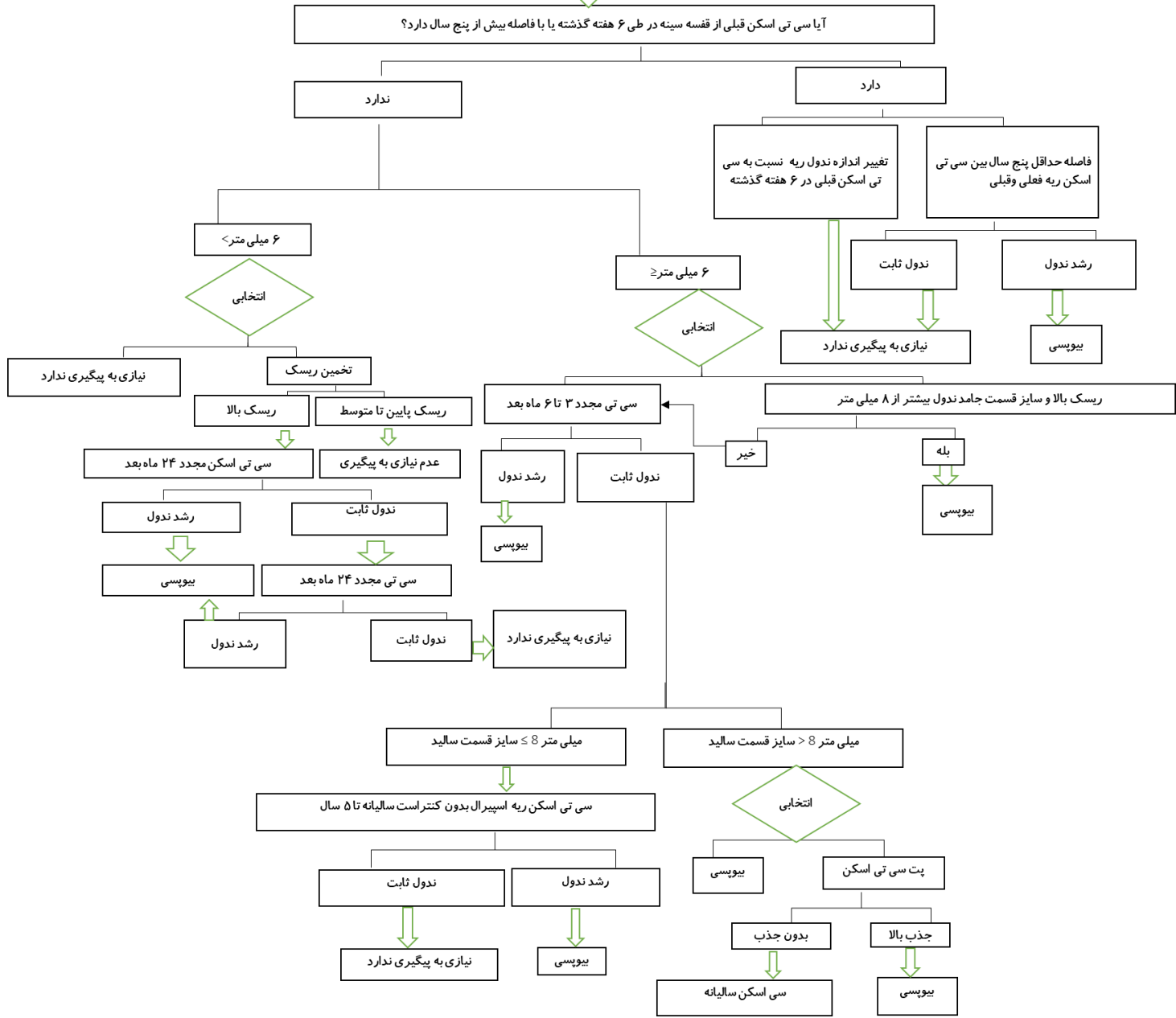
شکل 1: ندول ریه اتفاقی





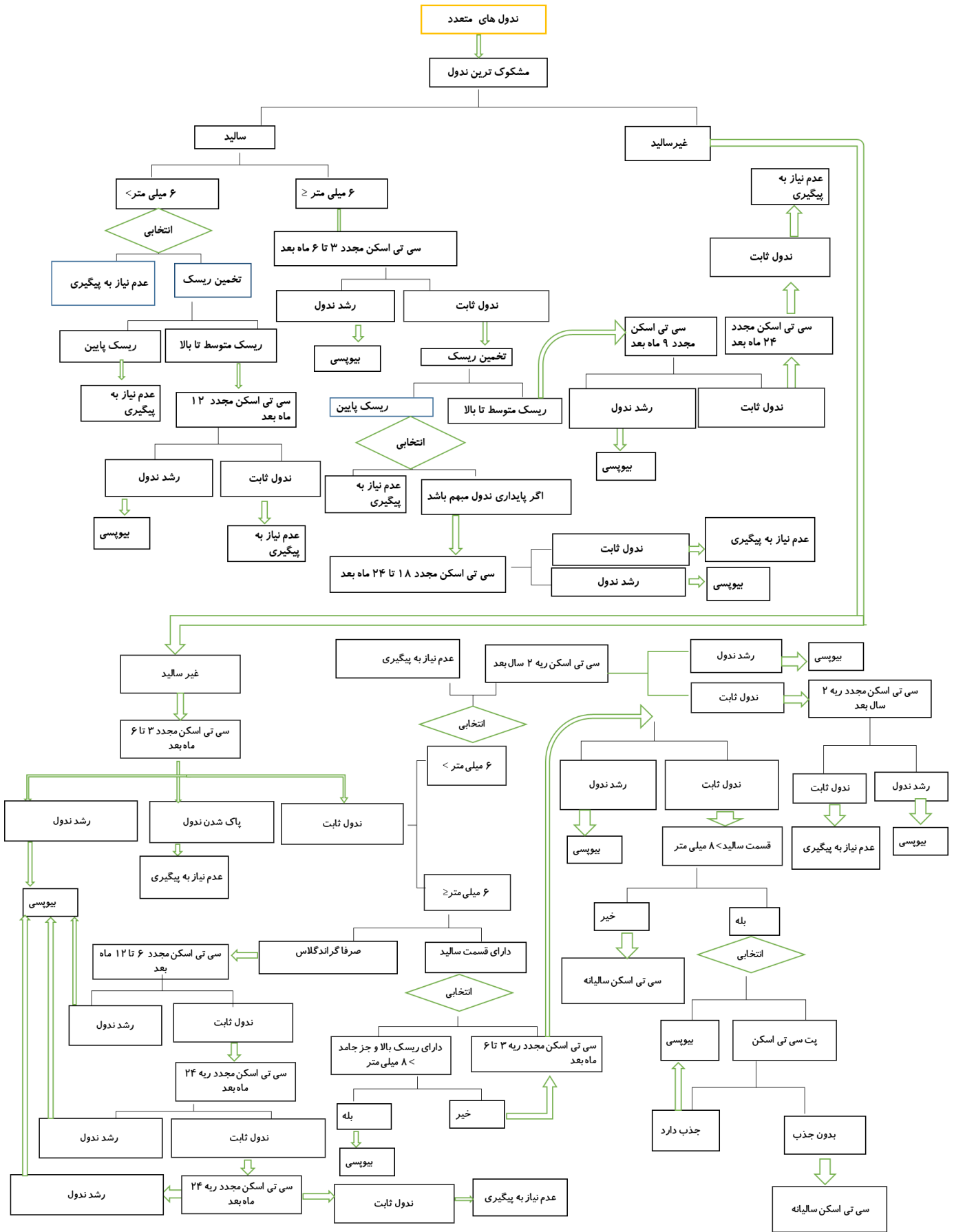
شکل 2 : ندول سالیید

**ندول پارت سالیبد**



شکل 3 : ندول پارت سالیبد





شکل 5: ندول های متعدد ریوی